

## Comment attribuer une cote d'état de chair :

Le pelage peut souvent empêcher de voir la forme réelle d'une chèvre, d'où l'importance d'évaluer l'animal en le palpant. Une évaluation visuelle ne permet pas à elle seule de déterminer un mauvais état de chair.

Si vous ne pouvez pas attribuer une cote à toutes vos chèvres, choisissez un sous-ensemble de votre troupeau. Vous pouvez aussi combiner l'évaluation de l'état de chair avec d'autres interventions habituelles comme le parage des onglons ou la vaccination. Il est important de consigner la cote d'état de chair en dossier, car elle peut vous aider à détecter chez un animal les changements pouvant indiquer une maladie et éclairer vos décisions de reproduction et de réforme. Avec de la pratique, l'évaluation de l'état de chair ne devrait prendre que de 10 à 15 secondes par animal.

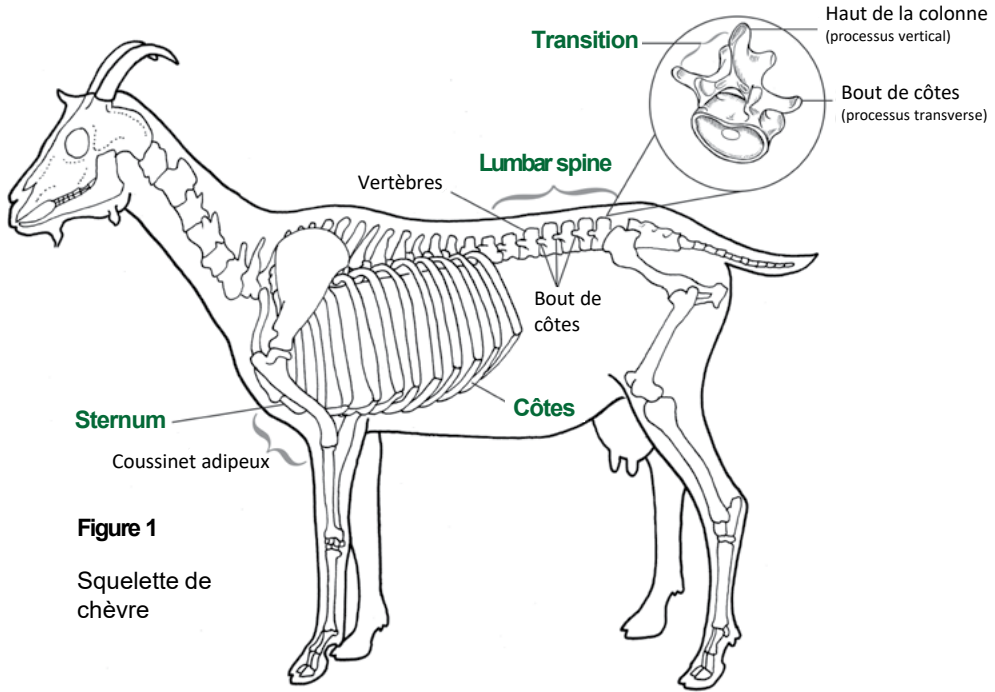
Les trois principaux endroits à évaluer quand vous évaluez l'état de chair sont la colonne lombaire, les côtes et le sternum (voir figure 1). C'est l'ossature de la chèvre qu'il faut palper. Votre capacité de trouver les os dépend de la quantité de graisse et de muscle qui les recouvre. S'il est facile de trouver les os, la chèvre n'a pas assez de graisse et de muscles. Si vous avez du mal à les trouver, la chèvre porte peut-être trop de graisse.

**État de chair idéal (plage acceptable):**

- À la plupart des stades de production: **3,0** (2,5-4,0)
- À la mise-bas ou avant l'hiver: **3,5** (3,0-3,5)
- Femelle à la saillie: **3,0** (2,5-3,5)
- Mâles à la saillie: **3,0** (3,0-3,5)

**Les femelles peuvent perdre jusqu'à 1 point en pic de lactation, mais il faut leur permettre de le regagner avant la mis-bas.**

**Conseil:** L'important n'est pas d'attribuer une cote exacte à chaque chèvre, mais de pouvoir déterminer si votre chèvre est sous-alimentée (trop maigre), suralimentée (trop grasse) ou en bon état de chair (en poids-santé).



**Figure 1**  
Squelette de chèvre

**Colonne lombaire:** C'est la partie de la chèvre qui se trouve entre la cage thoracique et la queue et qu'on appelle aussi le longe. La colonne est composée de nombreuses vertèbres ont trois processus qui font saillie - un sur chaque flanc (bouts de côtes) et un autre tout en haut (dessus de la colonne). Déplacez vos doigts d'une vertèbre à l'autre en notant la forme de l'espace entre les processus de flancs et du dessus. Voyez si vous pouvez glisser vos doigts sous les bouts de côtes ou pincer le dessus de la colonne. Palpez la quantité de graisse ou de muscle dans l'espace entre le dessus de la colonne et les bouts de côtes (la transition) (voir figure 1).











**Côtes:** Évaluez la quantité de muscle et de graisse couvrant les côtes, derrière la patte avant. Essayez de pousser vos doigts dans l'espace entre deux côtes et notez la pression qu'il faut exercer pour sentir cet espace.

**Conseil:** Il peut être de bon de faire évaluer l'état de chair de vos chèvres par un tiers. Si la majorité de vos chèvres sont un peu sur- ou sous-alimentées, vous pourriez penser que c'est normal. Vous pouvez toujours demander à votre médecin vétérinaire ou votre nutritionniste d'évaluer l'état de chair de vos chèvres et comparer les évaluations.

**Sternum:** Évaluez la quantité de muscle et de graisse qui recouvre le sternum, entre les pattes avant de la chèvre. Cette zone porte du cartilage (un peu plus mou que l'os) qui relie les côtes au sternum. Notez si vous pouvez facilement palper ce cartilage. Prenez le coussinet adipeux du sternum entre le pouce et l'index pour en estimer la taille et essayez de le faire bouger.

**Conseil:** Il ne s'agit pas de classer vos chèvres entre elles, mais de les comparer au barème. Ne choisissez pas une femelle dont la cote d'état de chair est idéale selon vous pour la comparer à toutes les autres. Chaque chèvre doit être comparée aux cotes d'état de chair du diagramme.





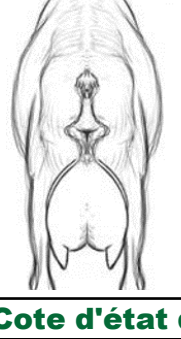

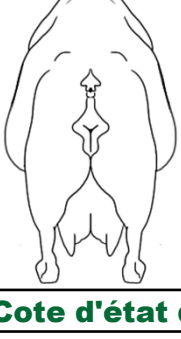



# Code d'état de chair pour les chèvres laitières\*

Cote d'état de chair 1**					
Émaciée		Colonne lombaire	Côtes	Sternum	
		<p><b>Dessus de la colonne:</b> bien visible, peut être pincé facilement. Creux profond entre chaque vertèbre.</p> <p><b>Boutes de côtes:</b> forment une saillie continue que l'on peut prendre entre les doigts. Creux profond entre chacun.</p> <p><b>Transition:</b> on ne palpe aucune graisse et très peu de muscles entre le dessus de la colonne et les bouts de côtes.</p>	<p><b>Côtes:</b> bien visibles. Les doigts pénètrent facilement entre les côtes.</p>	<p><b>Cartilage:</b> facilement palpable.</p> <p><b>Coussinet adipeux:</b> facile à prendre entre le pouce et l'index et à faire bouger d'un côté à l'autre.</p>	
Cote d'état de chair 2					
Maigre		Colonne lombaire	Côtes	Sternum	
		<p><b>Dessus de la colonne:</b> visible, on sent un peu de muscle entre la peau et les os.</p> <p><b>Boutes de côtes:</b> forment une saillie que l'on peut prendre entre les doigts.</p> <p><b>Transition:</b> creux profond entre le dessus de la colonne et les bouts de côtes.</p>	<p><b>Côtes:</b> certains sont visibles. Les doigts pénètrent facilement entre les côtes.</p>	<p><b>Cartilage:</b> n'est pas facilement palpable.</p> <p><b>Coussinet adipeux:</b> peut être prise entre les doigts; bouge légèrement d'un côté à l'autre.</p>	
Cote d'état de chair 3					
Idéale		Colonne lombaire	Côtes	Sternum	
		<p><b>Dessus de la colonne:</b> non saillant; léger creux entre chaque vertèbre. Ne peut pas être prise facilement les doigts.</p> <p><b>Boutes de côtes:</b> la saillie est légèrement perceptible, mais on ne peut pas la prendre entre les doigts.</p> <p><b>Transition:</b> en pente douce du dessus de la colonne aux bouts de côtes.</p>	<p><b>Côtes:</b> difficile à voir. On sent l'espace entre les côtes quand on applique une pression.</p>	<p><b>Cartilage:</b> à peine palpable.</p> <p><b>Coussinet adipeux:</b> large et épais. Il peut être pris entre les doigts, mais bouge très peu.</p>	
Cote d'état de chair 4					
En surpoids		Colonne lombaire	Côtes	Sternum	
		<p><b>Dessus de la colonne:</b> ne se voit pas. Aucune indentation entre les vertèbres. Le dessus de la colonne est plat et ne peut pas être pris entre les doigts.</p> <p><b>Boutes de côtes:</b> pas d'arête ni de saillie.</p> <p><b>Transition:</b> arrondie du dessus de la colonne aux bouts de côtes.</p>	<p><b>Côtes:</b> ne se voient pas. Le flanc de l'animal semble plat. On ne sent l'espace entre les côtes qu'en appliquant une forte pression.</p>	<p><b>Cartilage:</b> n'est pas palpable.</p> <p><b>Coussinet adipeux:</b> difficile à prendre entre les doigts et ne bouge pas d'un côté à l'autre.</p>	
Cote d'état de chair 5					
Obèse		Colonne lombaire	Côtes	Sternum	
		<p><b>Dessus de la colonne:</b> enfouie dans la graisse, légère indentation entourée de protubérances grasses. La croupe ressemble au haut d'un cœur. Les vertèbres individuelles ne sont pas palpables.</p> <p><b>Boutes de côtes:</b> les vertèbres individuelles ne sont pas palpables.</p> <p><b>Transition:</b> bombement de la graisse du dessus de la colonne aux bouts de côtes.</p>	<p><b>Côtes:</b> ne se voient pas. L'espace entre les côtes n'est pas palpable.</p>	<p><b>Cartilage:</b> n'est pas palpable.</p> <p><b>Coussinet adipeux:</b> ne peut pas être pris entre les doigts ni bougé.</p>	

\*Une unité de la cote d'état corporel équivaut à 7-10 kg (15-22 lb).

\*\*Inapte au transport autrement que sur les conseils d'un vétérinaire.

# Code d'état de chair pour les chèvres laitières\*

Cote d'état de chair 1**					
Émaciée		<b>Colonne lombaire</b> <b>Dessus de la colonne:</b> bien visible, peut être pincé facilement. Creux profond entre chaque vertèbre. <b>Boutes de côtes:</b> forment une saillie continue que l'on peut prendre entre les doigts. Creux profond entre chacun. <b>Transition:</b> on ne palpe aucune graisse et très peu de muscles entre le dessus de la colonne et les bouts de côtes.	<b>Côtes</b> <b>Côtes:</b> bien visibles. Les doigts pénètrent facilement entre les côtes.	<b>Sternum</b> <b>Cartilage:</b> facilement palpable. <b>Coussinet adipeux:</b> facile à prendre entre le pouce et l'index et à faire bouger d'un côté à l'autre.	
		<b>Cote d'état de chair 2</b>			
Maigre		<b>Colonne lombaire</b> <b>Dessus de la colonne:</b> visible, on sent un peu de muscle entre la peau et les os. <b>Boutes de côtes:</b> forment une saillie que l'on peut prendre entre les doigts. <b>Transition:</b> creux profond entre le dessus de la colonne et les bouts de côtes.	<b>Côtes</b> <b>Côtes:</b> certains sont visibles. Les doigts pénètrent facilement entre les côtes.	<b>Sternum</b> <b>Cartilage:</b> n'est pas facilement palpable. <b>Coussinet adipeux:</b> peut être prise entre les doigts; bouge légèrement d'un côté à l'autre.	
		<b>Cote d'état de chair 3</b>			
Idéale		<b>Colonne lombaire</b> <b>Dessus de la colonne:</b> non saillant; léger creux entre chaque vertèbre. Ne peut pas être prise facilement les doigts. <b>Boutes de côtes:</b> la saillie est légèrement perceptible, mais on ne peut pas la prendre entre les doigts. <b>Transition:</b> en pente douce du dessus de la colonne aux bouts de côtes.	<b>Côtes</b> <b>Côtes:</b> difficile à voir. On sent l'espace entre les côtes quand on applique une pression.	<b>Sternum</b> <b>Cartilage:</b> à peine palpable. <b>Coussinet adipeux:</b> large et épais. Il peut être pris entre les doigts, mais bouge très peu.	
		<b>Cote d'état de chair 4</b>			
En surpoids		<b>Colonne lombaire</b> <b>Dessus de la colonne:</b> ne se voit pas. Aucune indentation entre les vertèbres. Le dessus de la colonne est plat et ne peut pas être pris entre les doigts. <b>Boutes de côtes:</b> pas d'arête ni de saillie. <b>Transition:</b> arrondie du dessus de la colonne aux bouts de côtes.	<b>Côtes</b> <b>Côtes:</b> ne se voient pas. Le flanc de l'animal semble plat. On ne sent l'espace entre les côtes qu'en appliquant une forte pression.	<b>Sternum</b> <b>Cartilage:</b> n'est pas palpable. <b>Coussinet adipeux:</b> difficile à prendre entre les doigts et ne bouge pas d'un côté à l'autre.	
		<b>Cote d'état de chair 5</b>			
Obèse		<b>Colonne lombaire</b> <b>Dessus de la colonne:</b> enfouie dans la graisse, légère indentation entourée de protubérances grasses. La croupe ressemble au haut d'un cœur. Les vertèbres individuelles ne sont pas palpables. <b>Boutes de côtes:</b> les vertèbres individuelles ne sont pas palpables. <b>Transition:</b> bombement de la graisse du dessus de la colonne aux bouts de côtes.	<b>Côtes</b> <b>Côtes:</b> ne se voient pas. L'espace entre les côtes n'est pas palpable.	<b>Sternum</b> <b>Cartilage:</b> n'est pas palpable. <b>Coussinet adipeux:</b> ne peut pas être pris entre les doigts ni bougé.	

\*Une unité de la cote d'état corporel équivaut à 7-10 kg (15-22 lb).

\*\*Inapte au transport autrement que sur les conseils d'un vétérinaire.